

PRESENTACIÓN DE CASO

Título: Carcinoma basocelular tratado con HeberFERON, seguimiento clínico, histológico y ecográfico. Reporte de caso.

Autores:

- Vladimir Sánchez Linares. Especialista de Medicina General Integral y Dermatología. Máster en Enfermedades infecciosas. Profesor Auxiliar. Investigador Agregado. Policlínico Centro. Sancti Spíritus. vladimirsl@infomed.sld.cu
- Diana Luisa Cabrera Naranjo *Especialista de 1er grado en Medicina General Integral y de 1er grado en Imagenología. Profesor Asistente. Policlínico Centro. Sancti Spíritus. Cuba.

RESUMEN

Fundamento: El carcinoma basocelular es el cáncer de piel no melanoma más frecuente, es un tumor de invasión local y crecimiento lento, su incidencia está incrementándose y esto requiere métodos diagnósticos y terapéuticos eficaces, accesibles y rápidos. La ecografía cutánea es una técnica diagnóstica no invasiva, que utiliza las propiedades físicas del ultrasonido para el estudio de la piel. **Objetivo:** Describir el caso de una paciente con carcinoma basocelular en borde del pabellón auricular derecho tratado con HeberFERON y seguimiento con ecografía cutánea. **Presentación de caso:** Paciente femenina de 60 años con carcinoma basocelular en borde del pabellón auricular derecho, al cual se le aplicó tratamiento con HeberFERON con respuesta completa al eliminar el tumor, lo que se comprobó con la clínica, la histopatología y la ecografía cutánea. **Conclusiones:** La ecografía cutánea permitió visualizar en tiempo real el tamaño y profundidad del tumor en la piel, asimismo fue útil para confirmar la desaparición de la lesión luego del tratamiento con el HeberFERON.

Palabras clave: ecografía cutánea, carcinoma basocelular, HeberFERON

ABSTRACT

Background: Basal cell carcinoma is the most frequent non-melanoma skin cancer, it is a locally invasive and slow growing tumor, its incidence is increasing, so requires efficient, accessible and rapid diagnostic and therapeutic methods. Skin ultrasound is a non-invasive diagnostic technique that uses the physical properties of ultrasound to study the skin. **Objective:** To describe a patient's case with basal cell carcinoma on the border of the right auricular pavilion treated with HeberFERON and follow-up with skin ultrasound. **Case presentation:** 60-year-old female patient with basal cell carcinoma on the edge of the right auricular pavilion, treated with HeberFERON with a complete response after eliminating the tumor, it was verified with the clinic, histopathology and skin ultrasound. **Conclusions:** The skin ultrasound allowed to visualize in real time

the size and depth of the skin tumor, it was also useful to confirm the disappearance of the lesion after the treatment with HeberFERON.

Keywords: Carcinoma basal cell; diagnostic imaging; skin ultrasound; HeberFERON.

INTRODUCCIÓN

El carcinoma basocelular es una neoplasia maligna derivada de las células no queratinizadas que se originan de la capa basal de la epidermis, es un tumor de invasión local, crecimiento lento, pueden ser desfigurantes y dan lugar a graves deformidades o pérdida de la función del órgano afectado. El 90% de las lesiones de carcinoma basocelular aparecen en la cara y cuello. La lesión inicial no tiene características definidas, suele ser una pequeña induración blanco grisácea, recubierta por finas telangiectasias que crece dando lugar a las distintas variantes clínicas: plano superficial, nodular o nódulo-ulcerativo, pigmentado, morfeiforme o esclerodermiforme, terebrante o *ulcus rodens*, fibroepitelial de Pinkus. ⁽¹⁾

El diagnóstico de certeza convencional del carcinoma basocelular se realiza mediante biopsia incisional (habitualmente biopsia por punch) que permite el análisis de un fragmento limitado del tumor para conocer el subtipo histológico, pero si la lesión es de gran tamaño o es una forma mixta es posible que no se seleccione con este procedimiento la parte más agresiva del tumor y con lleva a una incorrecta orientación terapéutica y un aumento de las recurrencias. ⁽²⁾

La introducción de la ecografía cutánea en la dermatología es relativamente reciente y aunque se requieren estudios para consolidar esta técnica en la práctica habitual, existen evidencias sobre su utilidad como herramienta en el manejo del carcinoma basocelular como ayuda en el diagnóstico clínico y localización de lesiones y estimación del tamaño de la lesión (profundidad y diámetro) en tiempo real. ^(3,4)

En la piel normal por ecografía cutánea se pueden observar sus tres capas fundamentales: la epidermis es una línea hiperecoica que, en algunas localizaciones, como la piel acral, es doble, la dermis se identifica como una banda discretamente menos ecogénica que la epidermis. Puede apreciarse una zona más hipoecoica superficial que se corresponde con la dermis papilar y el tejido celular subcutáneo es el área ecográfica que queda bajo la banda dérmica; está constituida por un entramado de líneas hiperecoicas que se corresponden con los septos. ^(4,5)

El carcinoma basocelular se observa ecográficamente, como un tumor sólido de patrón hipoecoico, más o menos heterogéneo, de bordes irregulares bien definido, localizado comúnmente en la unión dermoepidérmica (pudiendo alcanzar en profundidad tejido subcutáneo), como muy característicos la presencia de puntos hiperecoicos intralesionales. En concreto, los puntos de gran tamaño y de aspecto algodinoso (que no suelen mostrar sombra acústica posterior) se han imputado a la presencia de quistes córneos, microcalcificaciones y acúmulos de células apoptoicas. En la forma clínica nodular se observa ovalada-redondeada, sin proyecciones a dermis

circundante. El estudio Doppler no muestra una alta vascularización, observándose con frecuencia en el interior y periferia del tumor la presencia de arterias y venas de bajo flujo y puede ayudar a diferenciar de otros tumores donde la vascularización es más abundante. ^(6,7)

Uno de los pilares de tratamiento para el carcinoma basocelular se encuentra el HeberFERON una opción terapéutica que reduce el tamaño del tumor o la eliminación completa del mismo y este es uno de los resultados más alentadores al disminuir la necesidad de mutilar secciones de piel o deformidades en lugares tan complicados como la cara y cuando se encuentra cerca de orificios vitales como ojo, nariz, boca y orejas. ^(8,9)

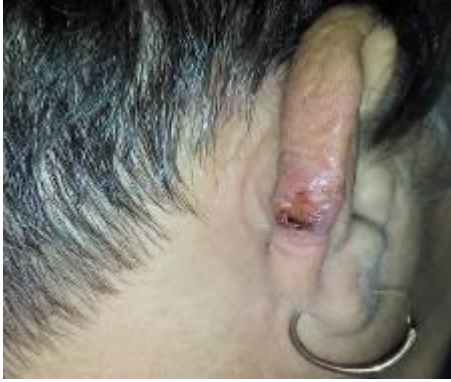El HeberFERON contiene una mezcla de interferones IFNs $\alpha 2b$ e IFN- γ , con propiedades antiproliferativa, anti-angiogénica e inmunomoduladora. La acción antitumoral de los IFNs está mediada fundamentalmente por la inhibición del crecimiento de las células tumorales y por la inducción de la apoptosis de estas (muerte celular programada). Ambos IFNs poseen propiedades anti-angiogénicas, lo que contribuye a disminuir la vascularidad que rodea a estos tumores, potencia la farmacocinética del fármaco por la combinación de dos principios activos que pueden actuar sinérgicamente. ^(10,11)

Se describe el caso de una paciente de 60 años con carcinoma basocelular en borde del pabellón auricular derecho, para el diagnóstico se realizó ecografía cutánea y biopsia por punch, recibió tratamiento con HeberFERON con desaparición del tumor que se evidencia por los medios antes mencionados, evitándose la cirugía mutilante del órgano afectado. La novedad de esta presentación radica en la utilización de la ecografía cutánea como medio diagnóstico en la atención primaria de salud para una visión global del carcinoma basocelular en tiempo real al observar tamaño y profundidad del tumor y la biopsia el subtipo histológico por lo que ambos estudios permitieron llegar con más exactitud y calidad en la conclusión diagnóstica. Para la presentación de este caso se obtuvo el consentimiento de la paciente.

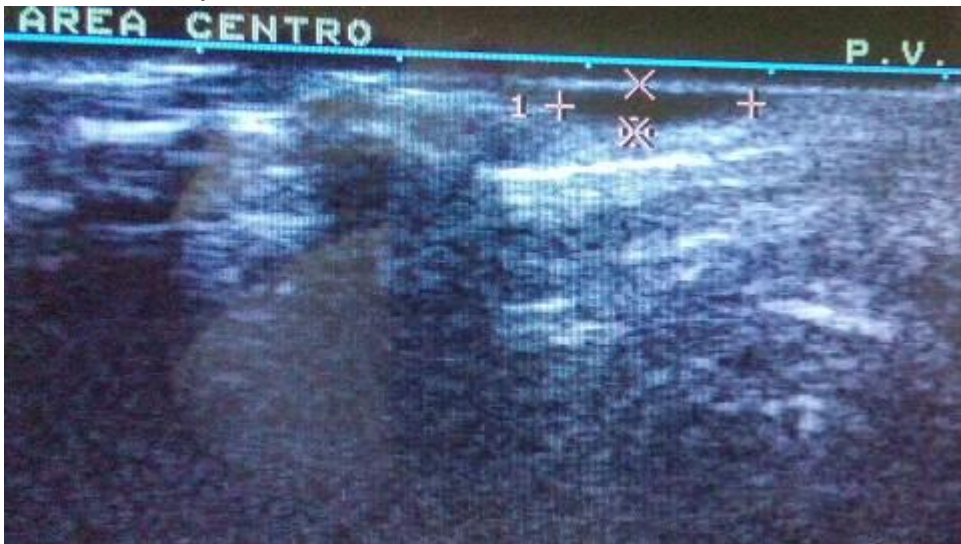PRESENTACIÓN DE CASO

Paciente femenina de 60 años de edad que acudió a consulta de dermatología del Policlínico Centro en septiembre del 2019 por presentar lesión en piel del borde del pabellón auricular derecho de 1 año de evolución. Durante el interrogatorio se recogió el antecedente de padecer de diabetes mellitus tipo II y de hipertensión arterial hace 15 años, refiere además haber sido operada en dos ocasiones de una lesión similar en la mejilla derecha hace 4 años y el diagnóstico fue un carcinoma basocelular pigmentado. Al examen físico se describió la lesión como un tumor en el borde del pabellón auricular derecho, redondo, elevado, de 20 mm de diámetro, con bordes bien definidos, centro ulcerado con tendencia al sangrado. (Figura 1)

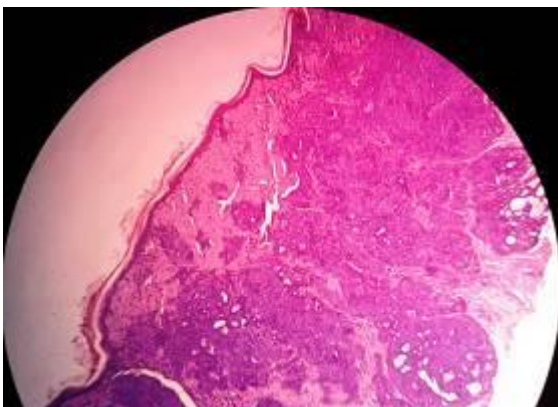
Figura 1. Lesión tumoral (carcinoma basocelular) en el borde del pabellón auricular derecho



Se realizó ecografía cutánea del pabellón auricular derecho se observó imagen hipocogénica, de bordes irregulares, bien definidos, localizado en la unión dermoepidérmica, que mide 2.6 mm de ancho y de largo 10.7 mm y un punto hiperecoico en el borde inferior (Figura 2) Figura 2 Imagen hipocogénica en la unión dermoepidérmica, redondeada, bordes bien definidos

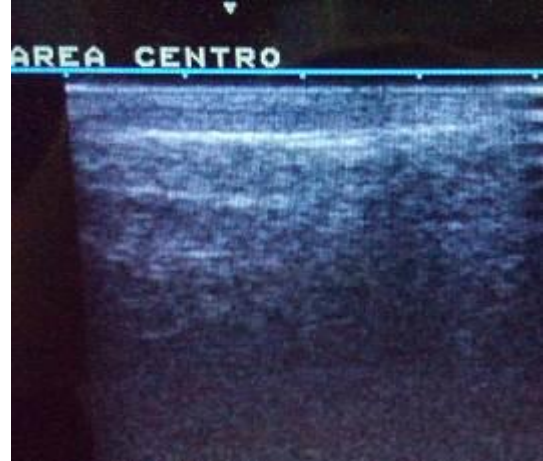
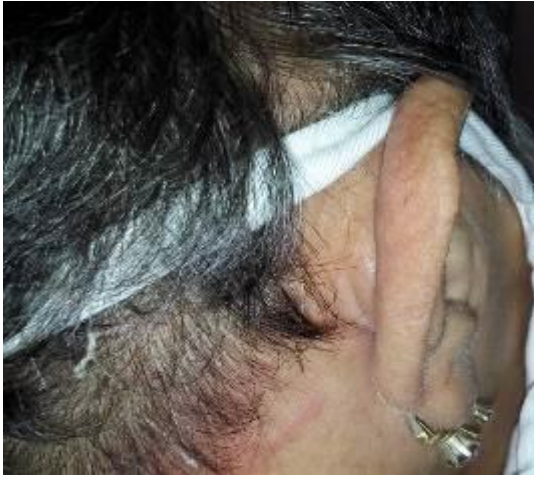
Se tomó muestra para biopsia por punch de 3mm que confirmó la presencia de un carcinoma basocelular subtipo histológico nodular (2019-B-5669) (Figura 3) Figura 3 Carcinoma basal nodular



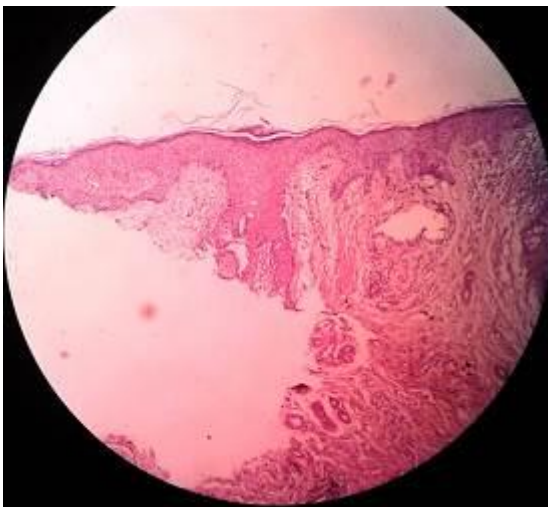
Se comenzó tratamiento con HeberFERON en dosis de 10.5 millones de unidades, intradérmico y perilesional, 3 veces por semana hasta completar 9

dosis, se evaluó a las 16 semanas, se obtuvo respuesta completa al desaparecer el tumor clínica ecográfica e histopatológicamente. (Figura 4, 5, 6) Como evento adverso presentó fiebre, cefalea y malestar general, de intensidad leve, respondió bien al tratamiento sintomático, sin abandonar la aplicación del producto.



(Figura 4) Figura 4 Pabellón auricular sin lesión luego del tratamiento con HeberFERON)

(Figura 5) Figura 5 Patrón normal de la ecografía cutánea luego del tratamiento con HeberFERON, se observan las tres capas de la piel)



(Figura 6) Figura 6 Piel con características histológicas normales después de tratamiento con HeberFERON

DISCUSIÓN

La alta incidencia de cáncer cutáneo no melanoma y en especial el carcinoma basocelular con una mayor frecuencia de aparición en los jóvenes actualmente, requiere nuevos métodos diagnósticos y terapéuticos eficaces. En este sentido, la ecografía cutánea es una técnica diagnóstica no invasiva y ventajosa, que utiliza la emisión de ultrasonidos mediante un transductor y su posterior recuperación a través de las diferentes interfaces de los tejidos con los que entra en contacto la onda (reflexión del haz de ultrasonido). La recuperación del

ultrasonido se realiza de nuevo por el transductor que emitió la onda y se traduce en un voltaje que será lo que genere finalmente la imagen. Como complemento las sondas Doppler permiten detectar y medir la velocidad y distribución del flujo sanguíneo en las diferentes estructuras de la piel, siendo de suma importancia en la ecografía para el dermatólogo. ^(4,6)

En el área de salud no contamos con la ecografía de alta frecuencia y se utilizó el de mediana frecuencia, en la búsqueda de medios diagnósticos eficaces para evaluar la lesión cutánea y evitar recidivas.

La utilidad de la ecografía cutánea en el cáncer de piel no melanoma y en especial en el carcinoma basocelular se traduce en ayuda en el diagnóstico clínico según los patrones ecográficos establecidos, evaluación del tamaño de la lesión en profundidad y diámetro en la piel en tiempo real, información que no ofrece la histopatología, la localización del tumor, la delimitación de márgenes pre quirúrgicos y ayuda en la planificación quirúrgica, en la búsqueda de invasión de estructuras vecinas e identificación de lesiones subclínicas y la valoración de respuestas a tratamientos no quirúrgicos así como el estudio de recurrencias post-tratamiento. ^(6,7)

En esta paciente la lesión se localizó en el borde del pabellón auricular derecho que requería la mutilación de una parte de este órgano, se realizó la ecografía cutánea para evaluar, tamaño y profundidad en tiempo real del tumor y la aplicación del HeberFERON. Con este medio diagnóstico se obtuvo la valoración de la respuesta a este tratamiento no quirúrgico siendo una de las utilidades de la ecografía cutánea.

En la ecografía cutánea de la paciente realizada a las 16 semanas al culminar tratamiento con HeberFERON solo fue posible observar las estructuras de la piel normal descritas anteriormente.

CONCLUSIONES

La ecografía cutánea es una herramienta diagnóstica importante para tomar conducta ante un carcinoma basocelular que mutile o no un órgano determinado al permitir una visión del tumor en tiempo real y junto con la biopsia que confirma el subtipo histológico ofrecer la mejor terapéutica, esto se traduce en una mejor atención al paciente, siendo una técnica no invasiva que permite evaluar el tratamiento no quirúrgico del tumor como lo es el HeberFERON.

REFERENCIAS

1. Sánchez Linares V, Cifuentes Suarez JP, Martínez Cuervo JJ, Román Simón M, Pérez García C, Bello Rivero I. Carcinoma basocelular del rostro tratados con HeberFERON. Gac Méd Espirit [Internet]. 2019 [citado 25 Ene 2020];21(2):87-97. Disponible en: <http://scielo.sld.cu/pdf/gme/v21n2/1608-8921-gme-21-02-87.pdf>
2. Hernández-Ibáñez C, Blazquez-Sánchez N, Aguilar-Berniera M, Fúnez-Liébanab R, Rivas-Ruizc F, de Troya-Martín M. Utilidad de la ecografía cutánea en la clasificación de subtipos de los carcinomas basocelulares primarios Actas Dermosifilogr [Internet]. 2017 [citado 15 Ene

- 2020];108(1):42-51, 2017. Disponible en: <https://www.actasdermo.org/es-pdf-S0001731016302903>
3. Hernández C, del Boz J, de Troya M. ¿Es la ecografía cutánea de alta frecuencia una alternativa en el diagnóstico y manejo del carcinoma basocelular? Actas Dermosifiliogr [Internet]. 2014 [citado 15 Ene 2020];105(2):107-111. Disponible en: <https://www.actasdermo.org/es-pdf-S0001731013003402>
 4. Alfageme Roldán F. Ecografía cutánea. Actas Dermosifiliogr [Internet]. 2014 [citado 15 Ene 2020];105(10):891-899. Disponible en: <https://www.actasdermo.org/es-pdf-S000173101400204X>
 5. Ruiz-Carrascosa JC, Ruiz-Villaverde R. Características ecográficas de la piel normal. Actual Méd [Internet]. 2014 [citado 15 Ene 2020];99:(793 Supl):9-12. Disponible en: <https://www.actualidadmedica.es/images/793/sup1/pdf/rev02.pdf>
 6. Pérez López I, Blasco Morente G, Martínez López A, Ruiz Villaverde R, Ecografía cutánea, un apoyo diagnóstico para el dermatólogo. Piel (barc) [Internet]. 2016 [citado 15 Ene 2020];31(2):125-130. Disponible en: <https://coek.info/pdf-ecografia-cutanea-un-apoyo-diagnostico-para-el-dermatologo-.html>
 7. Hernández Ibáñez C, Habicheyn Hiar S, Blázquez Sánchez N, De Troya Martín M. Ecografía de la Patología Tumoral Maligna Cutánea: Carcinoma Basocelular y Epidermoide. Actual Med [Internet]. 2014 [citado 15 Ene 2020];99:(793 Supl.):27-68. Disponible en: <https://www.actualidadmedica.es/images/793/sup1/pdf/rev05.pdf>
 8. Anasagasti-Angulo L, Garcia-Vega Y, Collazo Caballero S, Jimenez-Barban Y, Tijerino-Arrieta E, Ballester-Caballero Y, et al. HeberFERON, formulation based on IFNs alpha 2b and gamma for the treatment of non-melanoma skin cancer. AMJ [Internet] 2017 [cited 15 Ene 2020];10(6):509–515. Available from: https://www.researchgate.net/publication/318191920_HeberFERON_for_mulation_based_onIFNs_alpha2b_and_gamma_for_the_treatment_of_n_on-melanoma_skin_cancer
 9. Drake-Sosa DV, Rojas-Barllys L. HeberFERON en pacientes con carcinoma basocelular tratados en el municipio Puerto Padre, Las Tunas. Rev Electr Dr. Zoilo E. Marinello Vidaurreta [Internet]. 2018 [citado 25 Ene 2020];43(6). Disponible en: http://revzoilomarinaldo.sld.cu/index.php/zmv/article/view/1573/pdf_53
 10. Negrín-Cáceres Y, Cabrera-Romero AC, Cárdenas-Monzón L, Ferrer-Pérez A, Batista-Hernández NE. Tratamiento del carcinoma basocelular periocular con una combinación sinérgica de interferones alpha-2b y gamma. Rev Mex Oftalmol [Internet]. 2018 [citado 25 Ene 2020];92(3):136-143. Disponible en: <https://www.medigraphic.com/pdfs/revmexoft/rmo-2018/rmo183d.pdf>
 11. Rojas Rondón I, Duncan Roberts Y, Gómez Cabrera C, Ramírez García

L, Vigoa Aranguren L, et al. Administración del HeberFERON en el carcinoma basocelular palpebral a propósito de 2 casos. Bionatura [Internet] 2016 [citado 25 Ene 2020];1(2):71-74. Disponible en: <http://revistabionatura.com/files/Administracion-del-HeberFERON-en-el-carcinoma-basocelular.pdf>