

Cáncer de pulmón y sus formas de presentación por tomografía axial computarizada

Lung cancer and its forms of presentation by computerized axial tomography

Yamila Cruz Cruz¹, Mildred Ericka Kubatz La Madrid², Yamily Cruz Pino³, Kenia Rojas Vázquez⁴

José Cabrales Fuentes⁵

1. Especialista Primer Grado en Medicina General Integral. Especialista de Segundo Grado en Imagenología. Máster en Medios Diagnósticos. Diplomado en Educación Médica Superior. Profesor Auxiliar. Investigador Agregado. Hospital Clínico Quirúrgico Lucía Íñiguez Landín. Holguín, Cuba. ORCID: <https://orcid.org/0000-0003-0357-2189>
2. Especialista de primer grado en Medicina General Integral. Segunda opinión en Gineco-obstetricia. Diplomado en profilaxis de la prematuridad. Profesor Instructor. Residente de tercer año de Imagenología. Hospital Clínico Quirúrgico "Lucía Íñiguez Landín" Holguín: ORCID <https://orcid.org/0000-0001-6618-2300>
3. Especialista de Primer Grado en Medicina General Integral. Especialista de Primer y Segundo grado en Imagenología. Diplomado en Educación Médica Superior. Profesor Auxiliar. Hospital General Universitario Vladimir Ilich Lenin. Holguín. Cuba. ORCID: <https://orcid.org/0000-0002-5867-8530>
4. Especialista de Primer Grado en Medicina General Integral. Residente de Imagenología. Hospital Clínico-Quirúrgico "Lucía Íñiguez Landín" Holguín. Cuba ORCID: <https://orcid.org/0000-0002-7174-2808>
5. Especialista de Primer Grado en Medicina General Integral. Residente de Imagenología. Diplomado en Educación Médica Superior. Profesor Asistente. Investigador Agregado. Hospital Clínico-Quirúrgico "Lucía Íñiguez Landín" Holguín. Cuba ORCID: <https://orcid.org/0000-0002-9029-174X>

Autor para la correspondencia. Correo: yamilacc@infomed.sld.cu

Resumen

Introducción: El cáncer de pulmón representa un significativo problema de salud a nivel mundial pues ocupa la primera causa de muerte entre todos los tumores malignos y constituye, en su conjunto, una enfermedad resultante del crecimiento maligno de células del tracto respiratorio.

Objetivo: Describir el cáncer de pulmón según patrones tomográficos en pacientes del Hospital Clínico Quirúrgico "Lucía Iñiguez Landín", Holguín 2020.

Material y método: Estudio observacional, descriptivo y transversal durante el año 2020. Se trabajó con todo el universo (145 pacientes), por lo que no se utilizaron técnicas de muestreo. El análisis estadístico empleado fue el descriptivo.

Resultados: 38 pacientes presentaron una dimensión tumoral ≥ 7 cm. La forma de presentación nodular con lesiones metastásicas ipsilaterales se observó en un 30.9% y en cuanto a la localización de los linfonodos, predominaron en la zona subcarinal (31) e hilar (35). La invasión local ósea avanzada fue el hallazgo imagenológico que prevaleció con un 7,7%.

Conclusiones: Predominaron los pacientes con lesión primaria en pulmón derecho, con masa tumoral, así como lesiones metastásicas ipsilateral, linfonodos mediastinales e infiltración local ósea avanzada a la pared torácica.

Palabras clave: Neoplasias pulmonares, estadificación de neoplasias, tomografía

Summary

Introduction: Lung cancer represents a significant health problem worldwide as it is the leading cause of death among all malignant tumors and constitutes, as a whole, a disease resulting from the malignant growth of cells of the respiratory tract.

Objective: To describe lung cancer according to tomographic patterns in patients at the "Lucia Iñiguez Landín" Clinical Surgical Hospital, Holguín 2020.

Material and method: Observational, descriptive and cross-sectional study during 2020. We worked with the entire universe (145 patients), therefore, sampling techniques were not used. The statistical analysis used was descriptive.

Results: 38 patients presented a tumor dimension ≥ 7 cm. The nodular form of presentation with ipsilateral metastatic lesions was observed in 30.9% and regarding the location of the lymph nodes, they predominated in the subcarinal (31) and hilar (35) areas. Advanced local bone invasion was the imaging finding that prevailed with 7.7%.

Conclusions: Patients with a primary lesion in the right lung, with a tumor mass, as well as ipsilateral metastatic lesions, mediastinal lymph nodes and advanced local bone infiltration to the chest wall predominated.

Key words: Lung neoplasms, neoplasm staging, tomography

INTRODUCCIÓN

La neoplasia de pulmón es la primera causa de muerte por cáncer en el mundo. Es, además, uno de los de peor pronóstico debido a que durante la fase inicial de su desarrollo los síntomas de esta dolencia se manifiestan de forma inespecífica y en general, cuando se establece el diagnóstico el tumor se encuentra ya en un estadio avanzado, con extensión a ganglios linfáticos regionales o diseminación a órganos periféricos.

(1)

Cuba es uno de los países de América Latina y del tercer mundo con mayor tasa de incidencia de cáncer. Según estadísticas oficiales de salud, alrededor de 40 000 nuevos casos son diagnosticados cada año en el país, lo cual lo sitúa entre las tasas de incidencia que más crece en la región de América Latina y el Caribe. Este padecimiento constituye la segunda causa de muerte en el país para todos los grupos de edad desde 1958 y la primera en los grupos de edades entre 15 y 64 años. Cada año fallecen entre 15,000 y 17,000 personas por cáncer, que representan el 21,4 % del total de todas las causas y en este ámbito el cáncer de pulmón constituye la primera causa de mortalidad por cáncer en Cuba, tanto para hombres como para mujeres. (2,3)

En Chile es la segunda causa de muerte por cáncer después del gástrico, con una sobrevivencia a cinco años de un 15%, en este país es la segunda causa de muerte por malignidad en hombres y quinta en mujeres. (4) Se estima que actualmente se diagnostican en España unos 162.000 casos de cáncer al año (sin contar el cáncer de piel no-melanoma) de los que 25.600 corresponden a carcinomas colorrectales, que es el tumor más frecuente de todos en términos absolutos. El siguiente tumor en frecuencia es el cáncer de pulmón con 18.800 casos nuevos, seguido del cáncer de mama en mujeres con 15.979 casos. En Estados Unidos, es la principal causa de muerte por cáncer. (5)

A pesar de los avances en el diagnóstico y tratamiento, la esperanza de vida de los pacientes que presentan un estadio avanzado de la enfermedad en el momento del diagnóstico es pobre. Sin embargo, en un estadio precoz, cuando el cáncer de pulmón cursa de manera asintomática, se manifiesta con frecuencia como nódulo pulmonar solitario y en esos casos los procedimientos terapéuticos son curativos. La principal causa del cáncer pulmonar es el tabaquismo. Otros factores de riesgo son la exposición a agentes cancerígenos como asbesto, arsénico, radón y a los pesticidas. Algunos factores genéticos, la enfermedad pulmonar obstructiva crónica y la fibrosis pulmonar difusa predisponen al desarrollo de la enfermedad. (3)

El nódulo pulmonar solitario (NPS) es uno de los problemas más frecuentes en la práctica del radiólogo, constituyendo en ocasiones un hallazgo incidental en los estudios torácicos realizados durante la práctica clínica diaria. El problema fundamental es que no se detecten en etapas tempranas los nódulos solitarios malignos, lo que impediría la disminución de la ventana terapéutica y por tanto el aumento de la esperanza de vida del paciente. (3,6)

Para la detección y el diagnóstico de estos, es necesario realizar uno o varios exámenes imagenológicos al paciente, los cuales permiten conocer la existencia, localización y tamaño de un nódulo, así como sugerir la naturaleza del mismo. Los exámenes imagenológicos que en la actualidad se utilizan en el diagnóstico del cáncer pulmonar son la radiografía simple de tórax, la tomografía computarizada, la resonancia magnética y el PET-CT. (7,8)

La tomografía computarizada actualmente con técnica helicoidal, es la exploración complementaria más importante, permitiendo estudiar con alta sensibilidad y razonable especificidad las características y localización del tumor primario; la afectación pleural y ósea; las lesiones mediastínicas (adenopatías, pericardio, corazón, grandes vasos, grasa mediastínica) para lo que se necesita la inyección de contraste intravenoso; del diafragma y las metástasis a distancia abdominales (de modo preferente hepáticas y suprarrenales) y cerebrales. Los equipos de última generación han permitido disminuir el tiempo de exploración y posibilitar la reconstrucción de imágenes biplanares y tridimensionales, hasta alcanzar la broncoscopia virtual. La existencia de menos de 3 cm de contacto tumoral con el mediastino y/o contacto con la aorta de menos de 90° de su circunferencia o presencia de plano graso entre el mediastino y el tumor,

se dan en el 97% de los casos en los que es posible la reseccabilidad tumoral, pero su ausencia no es criterio válido para predecir irreseccabilidad. El tamaño de las adenopatías normales medidas en cortes axiales no debe superar 1 cm en el diámetro más corto. Sin embargo, no siempre este tamaño es sinónimo de malignidad, ya que pueden ser reactivas, obstructivas o corresponder a enfermedad granulomatosa previa. Por otra parte, un 18% de adenopatías más pequeñas pueden ser tumorales, sobre todo en adenocarcinomas. En general se acepta que la ausencia de adenopatías patológicas en la TC hace improbable su metastatización. Además de la posibilidad diagnóstica, la tomografía nos ayuda para realizar la biopsia y así el estudio histológico, para estadiar al paciente, lo cual es indispensable para la colocación del tratamiento oncológico y seguimiento evolutivo del paciente. (9,10)

Clasificación anátomo- patológica

La última clasificación de tumores pulmonares es la adoptada por la Organización Mundial de la Salud (OMS) y la Asociación Internacional para el Estudio del Cáncer de Pulmón (IASLC)¹ define que los tumores malignos del pulmón más frecuentes están constituidos por cuatro estirpes tumorales: carcinoma epidermoide o escamoso, adenocarcinoma, carcinoma indiferenciado de células grandes y carcinoma indiferenciado de células pequeñas. Los tres primeros se agrupan como tumores “no de células pequeñas” (NICP), en contraposición al restante grupo de “células pequeñas” (ICP).

La diferenciación en los dos grupos es de gran importancia en cuanto al diagnóstico, pronóstico y tratamiento. (11,12)

Estudio morfológico

La valoración de las características radiológicas en el contexto de los antecedentes clínicos personales nos guía a una aproximación diagnóstica en muchos de los casos, dentro de éstas se describen:

Tiempo de duplicación- Velocidad de crecimiento: se define como el número de días requeridos para que el nódulo pulmonar duplique su volumen. Un criterio para determinar malignidad es un tiempo de duplicación variable entre 20 y 400 días. Y la ausencia de crecimiento en un periodo de 2 años hace muy poco probable que se trate de malignidad.

Densidad: se divide en lesión sólida, no sólida y parcialmente sólida. La sólida es la más frecuente y son consecuencia de procedimientos inflamatorios que se pueden calcificar y determina probable naturaleza benigna. Las no sólidas son benignas, presentándose en un 34% malignidad. Y según los estudios las parcialmente sólidas tienen mayor probabilidad de ser malignos.

Tamaño: se considera que a mayor tamaño de la lesión mayor probabilidad de que corresponda a neoplasia maligna. La mayoría de nódulos pulmonares menores a 2cm nos indican benignidad, aunque con las nuevas tecnologías se ha detectado malignidad en éste tipo de lesiones.

Contornos: una reciente clasificación los divide en redondos, lobulados, espiculados, mal definidos, poligonales y con halo periférico. Una lesión espiculada e irregular, además de umbilicación o lobulación son signos que sugieren malignidad del nódulo pulmonar.

Contenido Interno:

- Calcificación: los patrones de benignidad incluyen calcificación única y central, concéntrica, laminada y en grumos. Aunque algunas lesiones malignas pueden presentar patrones de calcificación excéntrica, dismórfica, puntiforme y amorfa.
- Graso: es un contenido muy sugestivo de Hamartoma y se detecta en el 50% de los casos.
- Cavitación: se observa en procesos neoplásicos, isquémicos e inflamatorios. Lo que sugiere malignidad o benignidad es el grosor de la pared de la cavitación, en el primer caso como pared gruesa e irregular, mayor o igual a 16 mm y en el segundo caso de describe delgada y fina, menor o igual a 4 mm.
- Broncograma aéreo: si se demuestra en el interior de la consolidación, determina un proceso inflamatorio organizado, sugestivo de malignidad.
- Vascularización: el realce tras la administración del medio de contraste, se asocia con mayor vascularización, por lo que los nódulos pulmonares que realzan menos de 15 Unidades Hounsfield son benignos y el incremento mayor a 20 Unidades da una probabilidad de malignidad del 58%. Ésta característica no es utilizada en nódulos pulmonares menores a 1 cm, con cavitación, calcificación o zonas de necrosis.

Localización: Las lesiones en el lóbulo superior son un factor predictivo independientemente para malignidad, ya que el 70% de las lesiones malignas se presentan en el área descrita. Además, según estudios el Cáncer Pulmonar es 1,5 veces más probable que ocurra en el pulmón derecho que en el izquierdo. (13, 14, 15,16)

OBJETIVO

Describir el cáncer de pulmón según patrones tomográficos en pacientes del Hospital Clínico Quirúrgico "Lucía Iñiguez Landín" Holguín 2020.

MATERIALES Y MÉTODOS

Tipo de estudio: Se realizó un estudio observacional, descriptivo y transversal con el propósito de describir el cáncer de pulmón según patrones tomográficos en pacientes del Hospital Clínico Quirúrgico “Lucía Iñiguez Landín”, Holguín 2020.

Universo de estudio: Se seleccionó un universo de 145 pacientes que cumplieron con los criterios de selección. No se utilizaron técnicas de muestreo.

Variables del estudio: Sexo, grupos de edad, hábito de fumar, localización tumoral primaria y metastásica, dimensiones tumorales, estaciones ganglionares, descripción tomográfica.

RESULTADOS

Referente a la localización de la lesión primaria del cáncer de pulmón, según estructura anatómica (pulmón derecho o izquierdo), 87 (54%) pacientes lo presentaron en el pulmón derecho. Las lesiones predominaron en los lóbulos superiores, en los inferiores y en lóbulo medio y língula, en orden descendente.

El cáncer de pulmón se presentó en forma de nódulo o masa tumoral en 145 pacientes, destacándose los tumores mayores a 7cm con el 31,7%. (**Tabla 1**)

Tabla 1. Dimensiones tumorales según criterios tomográficos. Hospital Clínico Quirúrgico “Lucía Iñiguez Landín” Holguín 2020.

<i>Dimensiones Tumorales</i>	<i>Nº</i>	<i>%</i>
$\leq 2cm$	8	5,5
2- 2.9cm	5	3,5
3- 3.9cm	15	10,3
4- 4.9cm	18	12,4
5- 5.9cm	21	14,5
6- 6.9cm	32	22,1
$\geq 7cm$	46	31,7
TOTAL	145	100

Fuente: Base de datos de los estudios tomográficos del Hospital Clínico

La localización nodular tumoral de mayor porcentaje fue la ipsilateral pues representó el 47,6%. El nódulo ipsilateral es aquel localizado en un lóbulo diferente del mismo lado del tumor primario, el contralateral se

localiza en un lóbulo diferente, pero del pulmón contralateral. Los nódulos satélites son nódulos pequeños adyacentes a una lesión pulmonar principal. (**Tabla 2**)

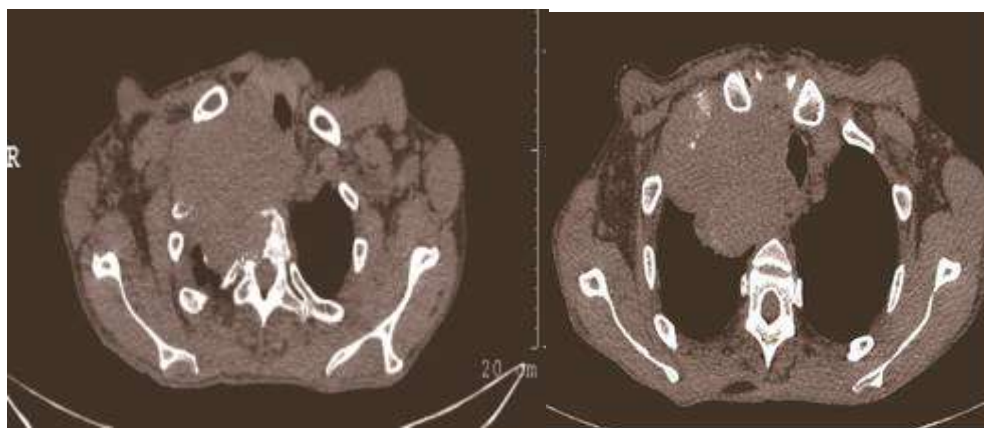
Tabla 2. Localización nodular tumoral con respecto al tumor primario, según hallazgos tomográficos. Hospital Clínico Quirúrgico “Lucía Iñiguez Landín” Holguín 2020.

<i>Localización nodular tumoral</i>	<i>Nº</i>	<i>%</i>
<i>Ipsolaterales</i>	69	47,6
<i>Contralaterales</i>	32	22,1
<i>Subpleurales</i>	15	10,3
<i>Satélites</i>	29	20
TOTAL	145	100

Fuente: Base de datos de los estudios tomográficos del Hospital Clínico

Con respecto a los hallazgos imagenológicos de extensión-invasión, la pared torácica fue la más afectada (13,5%) (**Figura. 1**).

FIGURA. 1. Corte axial de TAC de tórax ventana de mediastino. Tumor de Pancoast en vértice pulmonar derecho con destrucción costal y vertebral.



En mediastino, en el 16,4% se presentó con mayor frecuencia la invasión ganglionar, mientras que la metástasis a distancia predominó en las estructuras óseas en 7,7%. El derrame pleural fue el más representativo 28%. (**Tabla 3**)

Tabla 3. Hallazgos imagenológicos de Extensión-Invasión, Metástasis a distancia y Derrames. Hospital Clínico Quirúrgico “Lucía Iñiguez Landín” Holguín 2020.

Hallazgos imagenológicos. Extensión directa-invasión		Nº	%
Pared torácica	Partes blandas	8	3,9
	Osteolisis costal	28	13,5
Diafragma		1	0,5
Mediastino		34	16,4
Grandes vasos		2	1
Tráquea		1	0,5
Carina		26	12,6
Ganglios	≤ 1cm	29	14,4
	≥ 1cm	46	22,4
Lesión ósea vertebral		15	7,2
Metástasis a distancia	Cerebral	10	5,3
	Ósea	16	7,7
	Hígado	2	1
	Suprarrenal	-	-
Derrame	Pleural	58	28
	Pericárdico	6	2,9

Fuente: Base de datos de los estudios tomográficos del Hospital Clínico

Las formas de presentación más frecuentes por tomografía son la hilar (**Figura. 2**), masa pulmonar l (**Figura. 3**) y ensanchamiento mediastinal (**Figura. 4**).

FIGURA. 2. Corte axial de TAC de tórax ventana de mediastino. Forma de presentación hilar derecha.

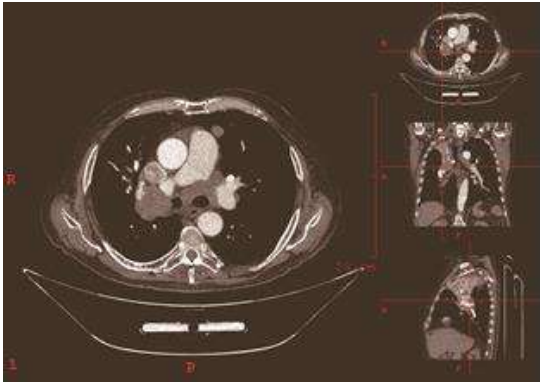


FIGURA. 3. Corte axial de TAC de tórax ventana parénquima. Forma de presentación Masa pulmonar.

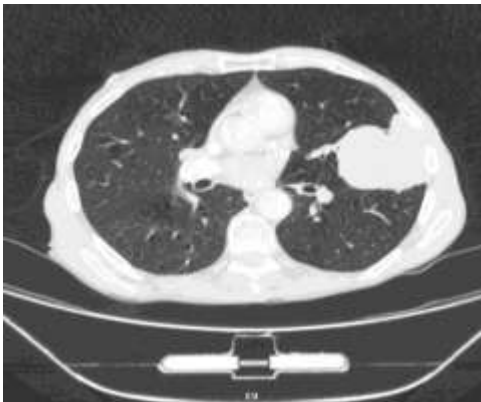


FIGURA. 4. Corte axial de TAC de tórax ventana parénquima. Forma de presentación ensanchamiento mediastinal.

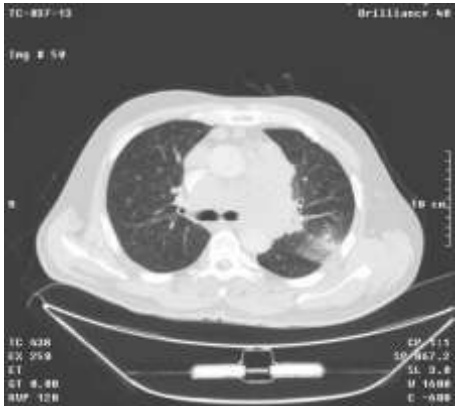
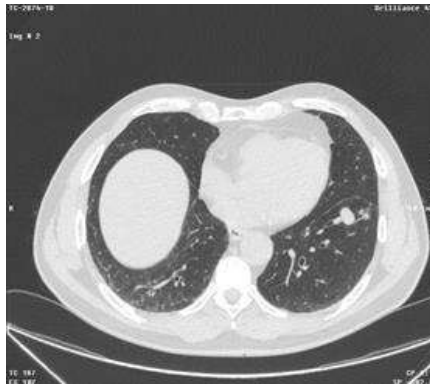
FIGURA. 5. Corte axial de TAC de tórax ventana parénquima. Forma de presentación Nódulo pulmonar solitario izquierdo.



DISCUSIÓN

La localización del cáncer de pulmón, desde el punto de vista topográfico, predomina en el pulmón derecho, en los lóbulos superiores de ambos pulmones y dentro de éstos, en el segmento anterior. ^(11, 17,18) En este trabajo, el cáncer primario de pulmón derecho, que puede provocar obstrucción o infiltración de tejidos adyacentes, mayormente se localizó en el lóbulo superior (segmento apical), seguido del lóbulo inferior (segmento apical) y en lóbulo medio (segmento medial). En el pulmón izquierdo, el mayor número de las lesiones se localizó de forma integral en el lóbulo superior (segmento apicoposterior), a continuación, el lóbulo inferior (segmentos apical y basal posterior) y la língula (superior). Se puede afirmar que existe coincidencia con los estándares planteados en la literatura.

Con respecto a las dimensiones tumorales según la TAC realizada a los pacientes, se señala en las bibliografías consultadas, que en ocasiones existen múltiples tumores primarios simultáneos, situación que no se presentó en la casuística de esta investigación. ^(13,14)

Ribó ⁽¹²⁾ concluye en su estudio con 114 pacientes que, entre las formas radiológicas de presentación del cáncer de pulmón, la de mayor representatividad fue la imagen nodular solitaria con 40 pacientes (35,1%), seguido por la masa tumoral en 26 pacientes (22,8%), el resto presentaron otras formas radiológicas. Los resultados encontrados en investigaciones realizadas apuntan como manifestación radiológica más frecuente del cáncer de pulmón a forma de masa tumoral. Gallardo et al. ⁽¹³⁾ realizaron un estudio de 245 casos con diagnóstico de cáncer de pulmón, hallando como manifestación radiológica más frecuente la masa tumoral en 108 pacientes, los cuales constituyeron el 44,4%. Coincidimos con los reportes realizados por este y otros investigadores en relación al predominio de la masa tumoral y a las aproximaciones en el tamaño que van desde (4,80 ±2,46 centímetros) y otras mayores de (>7cm). ^(7,9)

Nuestro estudio arrojó el predominio de los ganglios ≥ 1 cm en un 22,4 %, tomando como referencia el diámetro del eje corto, como indicativo de sospecha de malignidad.

Para una mejor comprensión de la afectación de los grupos ganglionares, la literatura revisada plantea que los tumores del lóbulo superior derecho drenan a los ganglios linfáticos hiliares homolaterales y luego a los paratraqueales derechos. Los del lóbulo superior izquierdo drenan a los hiliares homolaterales y luego a los periaórtico y subaórticos. Los del lóbulo medio y lóbulos inferiores, después de pasar por el hilio, drenan a los subcarinales. En ocasiones, en los tumores de los lóbulos superiores y en los adenocarcinomas la afectación pueden ir directamente a los ganglios mediastínicos, afectar a las regiones hiliares e interlobares.

(14)

Ello permite teorizar, sobre los hallazgos obtenidos en esta investigación, que las lesiones fundamentales dígase primaria, secundaria u obstructivas preponderaron su localización en los lóbulos superiores, en segundo lugar en los inferiores y en tercer lugar en el lóbulo medio y la língula. Ello pudiera guardar relación con los resultados obtenidos sobre las afectaciones a nivel ganglionar, en las cuales prevalecen las hiliares, subcarinales, paratraqueales y aórticas.

Estudios realizados por diversos autores a nivel mundial expresan que la rentabilidad diagnóstica menos precisa de la tomografía computarizada radica en la evaluación de los nódulos linfáticos mediastinales, pues aproximadamente el 40% de los ganglios mediastínicos sugestivos de malignidad detectados por TAC son benignos y el 20% de los supuestamente benignos finalmente no lo son; si bien existe notificación de un metanálisis que reveló la probabilidad de que cuando se han detectado en la TAC ganglios con eje de menor diámetro es >15 mm, existe la posibilidad post-test de afectación tumoral en el 21% de los casos. (12)

Se valora la detección de la TAC para esta región con una sensibilidad (47-54%), especificidad (84-88%), VPN (47-96%), VPP (30-95%), la precisión o exactitud de la tomografía varía de (63 a 83%). (12)

De forma general, existe documentación de que entre un 5 a un 8% de los casos de carcinoma pulmonar presentan de hecho invasión o extensión directa sobre la pared torácica. Se plantea que la TAC convencional o secuencial en la evaluación de la afectación de la pared torácica es relativamente baja; sin embargo, la TAC helicoidal multicorte con reconstrucción en planos diferentes del axial y tridimensionales incrementa esta rentabilidad, refiriéndose cifras de sensibilidad del 83% y de especificidad del 80%. Pero sólo los signos de destrucción de arcos costales o cuerpos vertebrales adyacentes al tumor junto a la existencia de una masa que afecte a los tejidos blandos parietales son positivos de afectación parietal. (12)

Sin embargo, los datos que sugieren una invasión por contigüidad, tanto mediante TAC como con la resonancia magnética son: a) engrosamiento pleural adyacente al tumor; b) contacto entre tumor y pared de más de 3 cm; c) ángulo obtuso entre el tumor y la superficie pleural; d) invasión o aumento de densidad de la grasa extrapleural adyacente; e) asimetría de los tejidos blandos contiguos así como f) masa insinuada en

la pared torácica. La invasión del mediastino, que en algunos casos puede ser de difícil diagnóstico, justifica que los criterios que apoyan una invasión tumoral a esta región sean: el contacto superior a 3 cm, la pérdida del plano graso, el rodear la aorta en más de 90° de circunferencia, la existencia de digitaciones irregulares que parten del tumor y que reemplazan el tejido graso mediastínico evidenciando infiltración. La TAC es capaz de poner de forma ostensible la invasión franca de las estructuras. De esta manera, es relativamente factible determinar si el tumor engloba y estrecha la tráquea, el tronco de la arteria pulmonar o sus ramas intrapericárdicas, la cava, la aorta o el esófago en más de 180°. (4, 12,13)

CONCLUSIONES

Predominaron los pacientes con lesión primaria en pulmón derecho, con dimensión ≥ 7 cm así como la localización nodular tumoral metastásica ipsilateral y los linfonodos hiliares y subcarinales. La invasión ósea local avanzada a la pared torácica, mediastínica y el derrame pleural fueron otros hallazgos representativos. Las formas de presentación más frecuente por tomografía son la hilar, masa pulmonar y ensanchamiento mediastinal.

BIBLIOGRAFÍA

1. Revista chilena de enfermedades respiratorias versión On-line ISSN 07177348 Rev. chil. enferm. respir. vol.28 no.1 Santiago mar. 2012 <http://dx.doi.org/10.4067/S0717-73482012000100006> Rev Chil Enf Respir 2012; 28: 35-50 Conferencia Dr. Hernán Alessandri R. 2011. Historia del Cáncer Pulmonar: otro monstruo creado por el hombre Hernán Alessandri lecture 2011. History of lung cancer: another monster created by mankind.
2. Epidemiología sobre cáncer de Pulmón. Casella, Julieta Guajardo, Rocío Ruiz, Martín. Mendoza abril 2016.
3. Tratado de Oncología. T1. Cáncer de pulmón, mediastino y mesotelioma. Capítulo 30.1. Pág 605-688
4. Neoplasias pulmonares broncogénicas * Medicina Interna – Neumología. Hospital Santa Clara E.S.E. – Clínica de Marly – Clínica Palermo. Francisco Cuervo Millán, MD*; Jorge Carrillo Bayona, MD**. Revista colombiana de neumología. Volumen 16 N° 1.
5. Bustamante L. M., Marín, S. J. y Cardona, D. (2012). Mortalidad por cáncer: segunda causa de muerte del adulto mayor en Medellín, 2002-2006. Revista Facultad Nacional de Salud Pública, 30(1), 17-25: <http://www.scielo.org.co/pdf/rfnsp/v30n1/v30n1a03.pdf>

6. Haaga. 2011. Neoplasias pulmonares primarias Cap 23. Jeremy J. Erasmus H. Page McAdams Santiago E. Rossi Pág 927-967.
7. Monteagudo A, Mora MA, García O. Las relaciones ciencia, tecnología- sociedad en el diagnóstico temprano del cáncer del pulmón. Rev Hum Med. Mayo 2004; 4(2): 23.
8. Merck & Co. El Manual Merck. 11ªed.España: Elsevier; 2007. Tomoll; sección 5.p. 541-50.
9. Travis WD, Travis LB, Devesa SS. Lung cancer. Cancer. 2009; 75 (Supl 1): 191-202.
10. Oficina Nacional de Estadísticas e Información. Anuario Estadístico de Cuba 2013. La Habana, Cuba: ECIMED; 2014.
11. NCI. Resultados de estudio para cáncer de pulmón indican beneficio en mortalidad con el uso de tomografía computarizada de baja dosis [webpage]. USA: NCI; 2010. Disponible en: <http://www.cancer.gov/espanol>
12. Ribó MA. Carcinoma broncogénico de células no pequeñas. Variación del estadiamiento clínico a la patológica [Tesis de Especialidad]. La Habana, Cuba: Facultad de Ciencias Médicas Salvador Allende; 2010.
13. Gallardo M, Cruz JM, Hidalgo MA, Palma MA, Franco MA. Cáncer de pulmón. Nuestra experiencia durante el período 1990-1995. Rev Neumosur. 2000; 11(4):11-14.
14. Caballero P, Rosado P. Técnicas de Imagen. Actualización en el carcinoma broncogénico. Monografías Neumomadrid. 2012: 71-84.
15. López A. Cáncer de pulmón. Novedades en la estadificación TNM en 2009.Rev Patol Respir Neumomadrid. 2009; 12: 153-55.
16. Sánchez J, Hernández J, Jiménez MF, Padrones S, Rosell A, Rami R. Normativa SEPAR sobre estadificación del cáncer de pulmón. Arch Bronconeumol. 2011; 47(9):454-65.
17. Araujo JC, Babel N, Nava BA, Bastidas I, Domínguez E. Biopsia de carina principal de apariencia normal: su valoración en el cáncer de pulmón. Rev Venez Oncol. 2006; 18:78-84.
18. Orellana GA, Carpio EL, Otero Y, Domínguez J, Lorenzo JL. Característica clínicas de pacientes con cáncer primario de pulmón en la provincia Sancti Spiritus. Gaceta Médica Espirituana. 2011; 13:1-13.