



CARCINOMA DE CANAL ANAL METASTÁSICO
Respuesta completa con Carboplatino/Taxol
Presentación de un caso

Dr. Víctor Manuel Medina Pérez. MsC. Profesor e Investigador Auxiliar
Dr. Luis Enrique Alsina Tul. Profesor instructor. Aspirante investigador.
La Habana
CUBA

56 años masculino, sin historia familiar de cancer.

Primer síntoma (enero -septiembre 2016)

Prurito anal

Septiembre 2016

Acude a consulta de proctología y se diagnostica una lesión en el conducto anal
Biopsia: carcinoma escamoso moderadamente diferenciado . IHQ-p16 +
Se realiza protocolo de estadiamiento: T2 N1a M0 Etapa IIIA

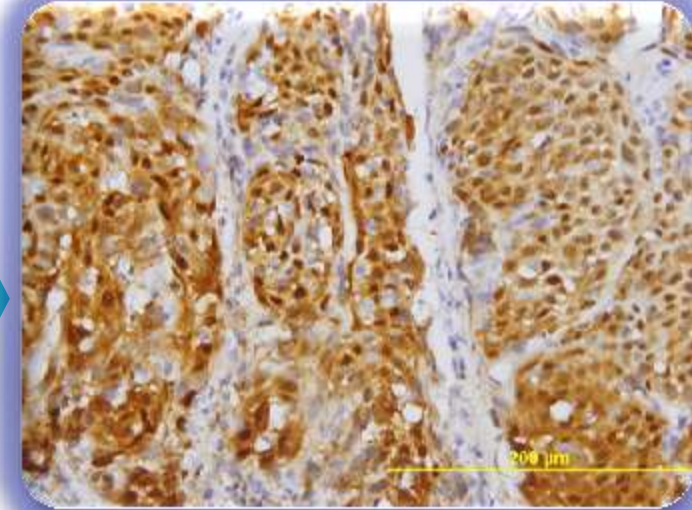
Noviembre a Diciembre 2016

Concurrecia con quimio-radioterapia (Mitomycin C / 5 FU)

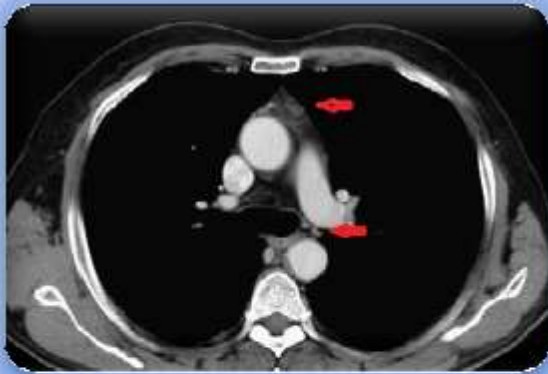Febrero 2017

RESPUESTA COMPLETA. Seguimiento cada 3 meses

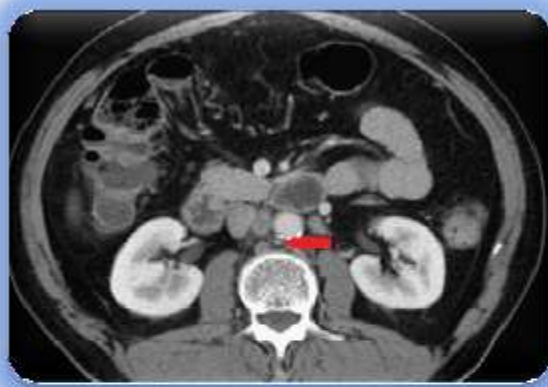Introduccion...



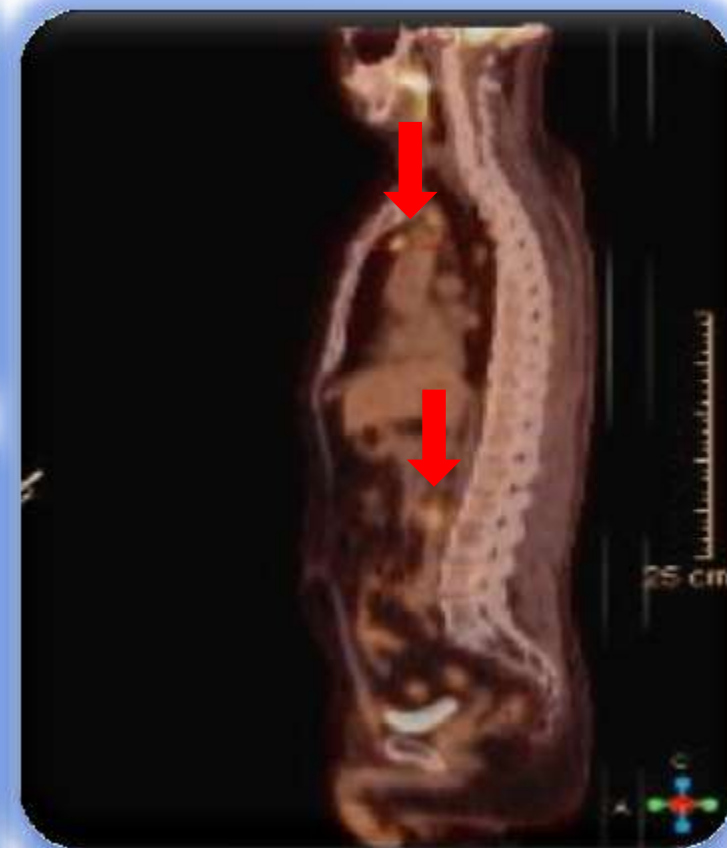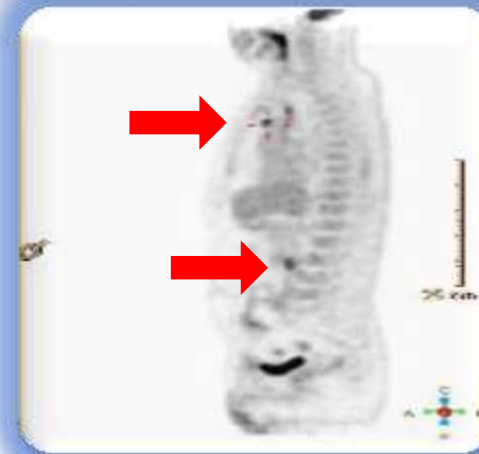
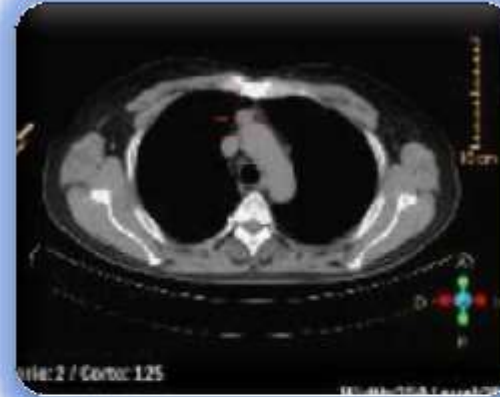Paciente refiere pérdida de apetito y astenia moderada.



TAC:
Nódulos pericava y peri
traqueales mayores de 14
mm.



PET / CT:
Ganglios
hipermetabólicos en
regiones inguinales,
pericava y mediastinales



Marzo . 2019

DIAGNOSIS WORKOUT...

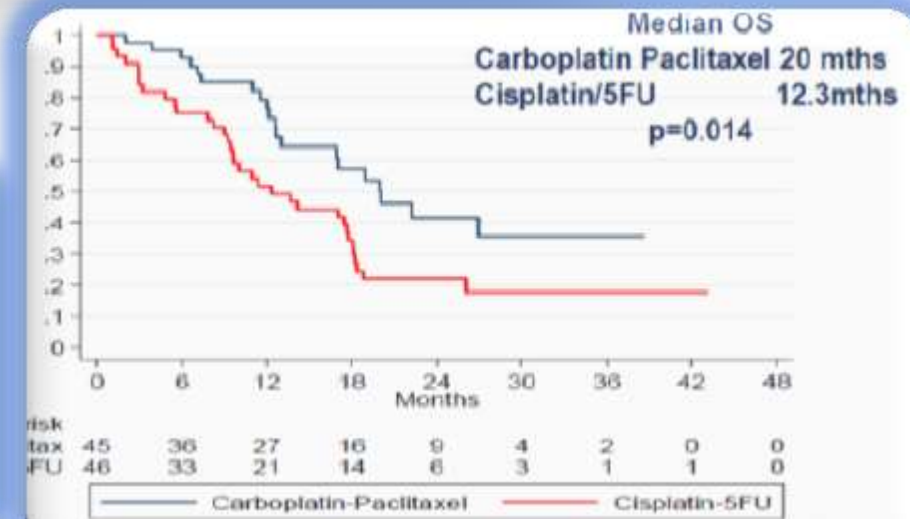
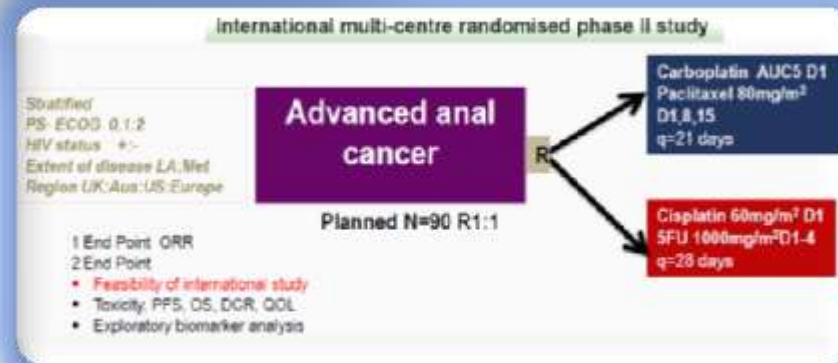
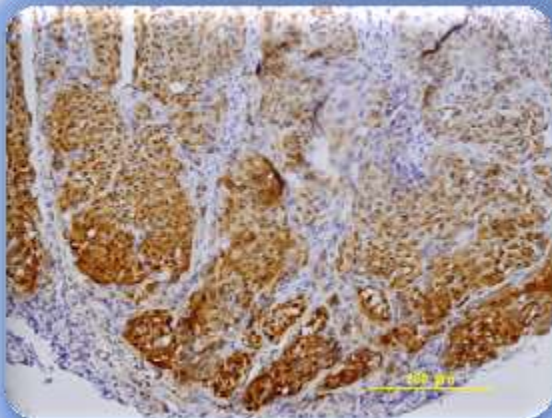


Paciente refiere pérdida de apetito y astenia moderada.

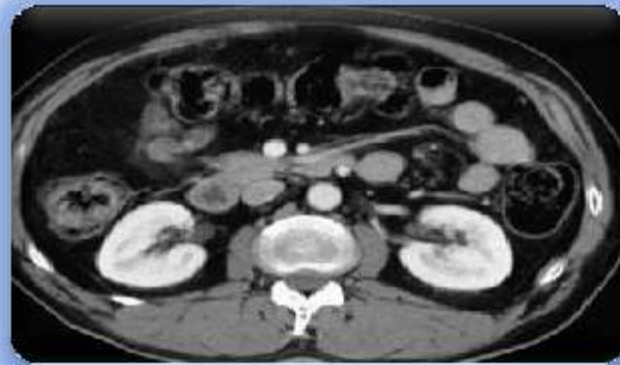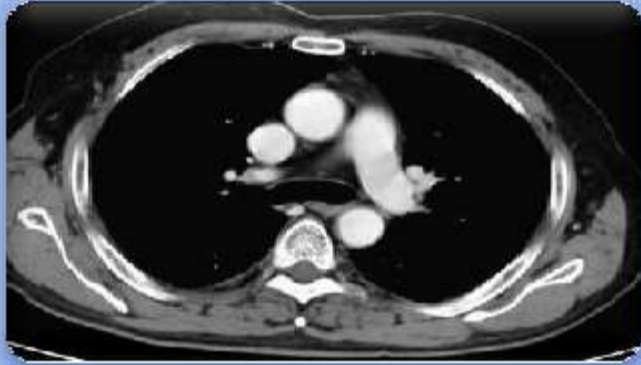Se realiza laparoscopia para confirmar la recurrencia o nueva enfermedad

Iniciamos tratamiento con carboplatino/ taxol semanal. Posterior a cuatro ciclos de tratamiento

Reporte de anatomía patológica: metastasis ganglionar de un carcinoma epidermoide moderadamente diferenciado. IHQ-p16+



CARBOPLATINO/ PACLITAXEL X 4



TAC:
no evidencia de lesiones descritas en tomografía anterior

El paciente completó dos ciclos más de quimioterapia y enfermó de dengue, fue tributario de ingreso en Unidad de cuidados intensivos y posterior a su recuperación se mantiene en seguimiento.



**INSTITUTO NACIONAL DE
ONCOLOGÍA Y RADIOBIOLOGÍA**

