

Título: MELANOMA DE COROIDES. UNA FORMA ATÍPICA DE PRESENTACIÓN.

Autores: Dr. Álvaro Rafael Altuna Lezcano, Yaneily Trujillo Acevedo, Dr. Sandro Roberto Catalá Pérez, Dr. Carlos Enrique Palacio Muerza, Dra. Marylin Aroche Quintana.

Resumen:

Se presenta el caso clínico de un paciente masculino de 53^a, sin antecedentes de interés que refirió disminución de la visión lenta y progresiva del ojo izquierdo. Al examen ocular se encuentran hallazgos que sugieren tumor maligno intraocular. Se realizaron exámenes que corroboraron el diagnóstico. Fue intervenido quirúrgicamente con enucleación y biopsia que resultó positiva de melanoma de coroides.



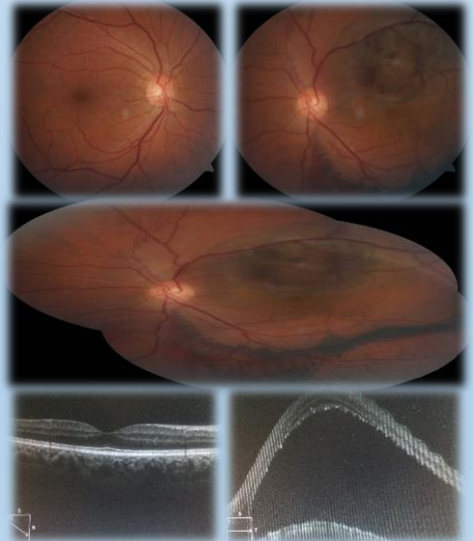
Introducción:

El melanoma uveal es el tumor primario intraocular más frecuente. El sitio de afectación más común es la coroides (85-90%). La etiología se asocia a varios factores de riesgo. Puede conducir a la muerte del paciente. Su diagnóstico temprano y tratamiento oportuno son claves para la sobrevida de quien lo padezca.

Presentación de caso

Datos Clínicos: Disminución lenta y progresiva de la visión, indolora de 5 meses de evolución

EFO: lesión subretinal en forma de domo, color marrón, pigmento naranja en superficie, bordes definidos, que involucra polo posterior con desprendimiento de retina exudativo, y hemorragias retinales y corioidea asociada, con otras alteraciones en EPR



Conclusiones: El diagnóstico precoz y tratamiento oportuno sigue siendo la mejor opción de quien lo padece, de ahí la importancia del papel primordial del oftalmólogo para conservar un globo ocular funcional, y elevar la sobrevida del paciente.