LINFOMA TESTICULAR DE CELULAS T EN PACIENTE JOVEN: A PROPOSITO DE UN CASO

Autores: Dayelin Otero , Ariel Salgado, Beatriz Balloqui. Seychelles Hospital

Objetivo: Describir un caso clínico de Linfoma de células T con compromiso testicular diagnosticado como segunda neoplasia en paciente joven con antecedentes de Leucemia Mieloide Aguda.

Los linfomas testiculares representan el tumor testicular de menor incidencia, con mayor frecuencia en pacientes mayores de 60 años de edad, generalmente de células B, siendo muy raros los de linaje T. Estos últimos a pesar de su baja frecuencia son generalmente letales .

CASO CLÍNICO:

- Masculino, 29 años de edad
- Antecedentes de LMA, Enfermedad Injerto Contra Huésped Crónica, Trasplantado .
- Presencia de aumento de volumen y dolor testicular derecho, con un mes de evolución.
- Se realiza diagnóstico de Linfoma Non Hodgkins de células T primario de testículo estadio IV(E)-A .
- Recibe quimioterapia E-POCH y tratamiento intratecal cinco ciclos, con progresión a la infiltración medular y signos de afectación neurológica.
- Paciente desarrolla signos de lisis tumoral con exitus final.

Ecografía:

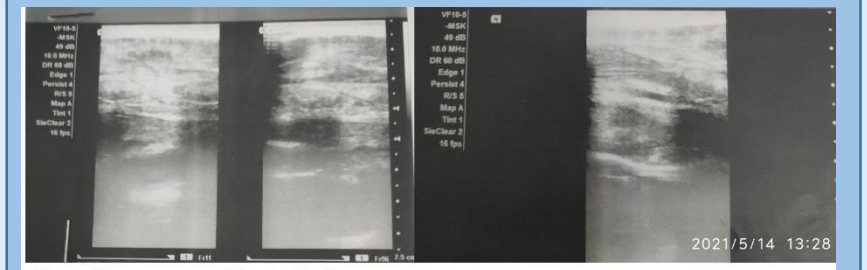

Figura 1 imagen ecográfica testicular

Orquiectomía:

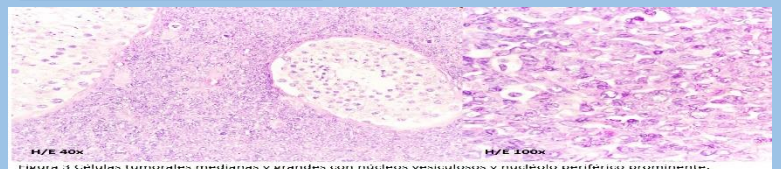

Figura 3 Células tumorales medianas y grandes con núcleos vesiculosos y nucléolo periférico prominente, citoplasma mal definido, algunas de aspecto Sternberoides.

Complementarios:

- ✓ TAC: Derrame pleural, adenopatías bilaterales axilares e inguinales, masa en mediastino superior, hepato-esplenomegalia.
- ✓ LDH: 600 UI/l
- ✓ AFP: 9.8ng/ml
- ✓ B-GCH: <2000UI/l
- ✓ Otros complementarios sin relevancia en los resultados.

CONCLUSIÓN:

Los linfomas testiculares de células T se pueden encontrar en pacientes jóvenes, merecen atención especial, debido al pobre pronóstico de esta enfermedad, y a la necesidad de realizar un adecuado diagnóstico que puede ayudar a implementar mejores estrategias terapéuticas con mayor índice de remisión de la enfermedad .

Referencia bibliográficas: Maurer M.J, Ellin F, Srour L, Herkemam M, Bennani N.N , et al . International Assessment of Event-Free Survival at 24 Months and Subsequent Survival in Peripheral T-Cell Lymphoma. J Clin Oncol 2017;35:4019-4026.